



**Ministerio  
de Salud**

Gobierno de Chile

## *Guía Clínica*

# *Desprendimiento de Retina Regmatógeno No Traumático*



**SERIE GUÍAS CLÍNICAS MINSAL  
2010**

MINISTERIO DE SALUD. Guía Clínica DESPRENDIMIENTO DE RETINA REGMATÓGENO NO TRAUMÁTICO.  
SANTIAGO: MINSAL, 2010.

Todos los derechos reservados. Este material puede ser reproducido total o parcialmente para fines de  
diseminación y capacitación. Prohibida su venta.

ISBN: 978-956-8823-61-0

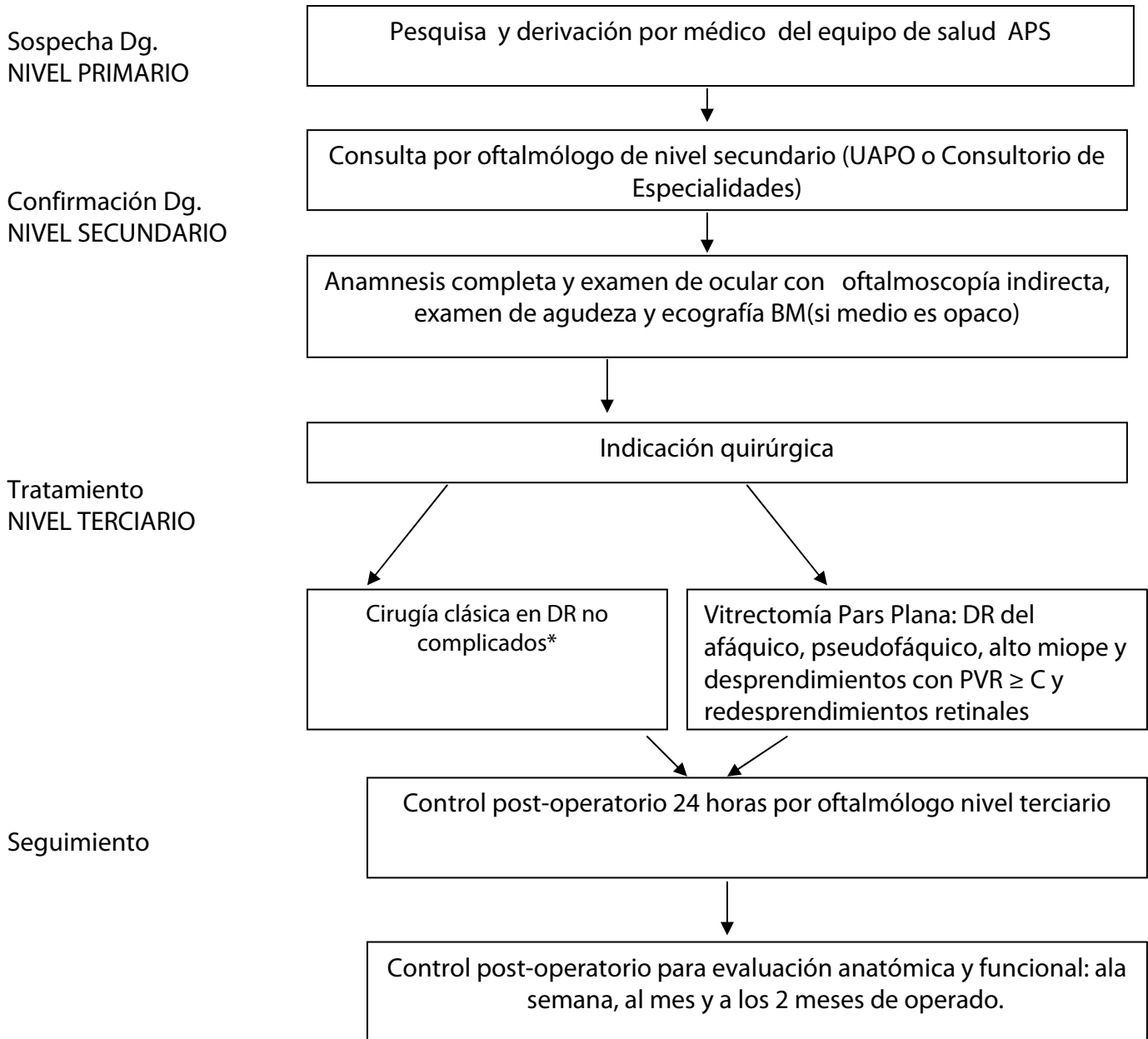
1ª Edición: 2006

Fecha de actualización: Diciembre 2010

## ÍNDICE

Flujograma Desprendimiento de Retina Regmatógeno no traumático .....	4
Recomendaciones Clave .....	5
1. INTRODUCCIÓN.....	7
1.1. Descripción y epidemiología del problema de salud .....	7
1.2. Alcance de la guía.....	8
1.3 Declaración de intención .....	9
2. OBJETIVOS .....	10
3. RECOMENDACIONES.....	11
3.1 Prevención primaria, tamizaje y sospecha diagnóstica .....	11
3.2 Confirmación diagnóstica .....	17
3.3 Tratamiento.....	21
3.3.1. Manejo de urgencia.....	22
3.3.2. Indicación quirúrgica .....	22
3.3.3. Técnicas quirúrgicas .....	23
3.4 Seguimiento.....	28
4. IMPLEMENTACIÓN DE LA GUÍA.....	30
4.1 Situación de la atención del problema de salud en Chile y barreras para la implementación de las recomendaciones .....	30
4.2 Diseminación.....	30
4.3 Evaluación del cumplimiento de la guía.....	30
5. DESARROLLO DE LA GUIA.....	32
5.1 Grupo de trabajo .....	32
5.2 Declaración de conflictos de interés .....	33
5.3 Revisión sistemática de la literatura .....	33
5.4 Validación de la guía.....	34
5.5 Vigencia y actualización de la guía .....	34
ANEXO 1: Abreviaturas y Glosario de Términos .....	35
ANEXO 2: Niveles de evidencia y grados de recomendación .....	38
ANEXO 3. Clasificaciones de Vitreorretinopatía Proliferante(PVR) .....	40
BIBLIOGRAFÍA .....	42

### Flujograma Desprendimiento de Retina Regmatógeno no traumático



\* DR No complicados-fáquicos: cuando al examen preoperatorio, la retina desprendida presenta un grado de proliferación vítreo-retinal (PVR)  $\leq$  B, no presenta desgarro gigante ni hemorragia vítrea ni desprendimiento coroideo asociados. Es el caso de DR por diálisis ora serrata, DR crónico del agujero inferior, sin DPV; DR por schisis (ruptura de las 2 hojas).

## Recomendaciones Clave

Recomendaciones (Nivel de evidencia)	Grado de Recomendación
<p>En todo paciente con antecedentes de pseudofaquia, afaquia, alta miopía que tenga antecedentes de trauma ocular, o antecedentes de DR regmatógeno en ojo contralateral, se debe efectuar un examen de fondo de ojo con oftalmoscopia indirecta o con oftalmoscopia con lámpara de hendidura, con el fin de detectar lesiones precursoras o predisponentes de progresar a DRR, como la degeneración empalizada o lattice degeneration, desgarro retinal en herradura y diálisis retinal de la ora serrata. Estas lesiones deben ser tratadas como profilaxis de DR, con una fotocoagulación láser retinal, para crear una cicatriz sólida alrededor de ellas (palisada y desgarro) o una cicatriz posterior al borde de la diálisis de la ora serrata.</p>	<p>C</p>
<p>Los pacientes con sospecha diagnóstica en APS o Servicios de Urgencia, evaluada a través de su historia clínica, factores de riesgo (miopía alta) y la existencia de síntomas precoces sugerentes de Desprendimiento de Retina Regmatógeno (DRR) o Desprendimiento del vítreo posterior (DVP), tales como fotopsias, entopsias o síntomas de DR en evolución, como reducción del campo visual, deben ser derivados a la brevedad para un examen oftalmológico inmediato. <i>Nivel de Evidencia 3.</i></p>	<p>C</p>
<p>El oftalmólogo deberá evaluar la integridad de la retina y hacer el diagnóstico de DRR mediante oftalmoscopia indirecta, examen de agudeza visual, inicialmente para la indicación de una cirugía oportuna. Otros exámenes menos útiles son: medición de presión intraocular, oftalmoscopia directa y la prueba de refracción. El examen con ultrasonografía ocular puede ser de utilidad cuando no se visualiza la retina con estas técnicas. <i>Nivel de Evidencia 3.</i></p>	<p>C</p>
<p>El tratamiento del DRR (Desprendimiento de Retina Regmatógeno) es quirúrgico y existen varias técnicas. El objetivo de la cirugía es identificar y sellar toda solución de continuidad en la retina (desgarro, agujero, etc.) con el mínimo efecto deletéreo.</p> <p>La cirugía del DR define un éxito anatómico y funcional para la técnica usada. El éxito anatómico consiste en lograr el sellado de toda rotura producida, que llevó al desprendimiento en un 90% o más de los casos (American Academy of Ophthalmology, 2008).</p> <p>El éxito funcional de la cirugía de DR es el resultado más importante y determinará la agudeza visual final del paciente. En una mayoría de los casos la mejor agudeza visual corregida es <math>\geq 20/50</math>.</p> <p>Las dos técnicas quirúrgicas más utilizadas y seguras son la cirugía clásica o Crioterapia de la lesión (sellado) y uso de implantes y/o cerclajes AB externo y la Vitrectomía vía pars plana (VPP).</p>	<p>C</p>

<p>Son indicaciones para la cirugía de Crio y Explante(cirugía clásica) los DRR no complicados, fágicos con o sin compromiso macular.</p>	<p><b>B</b></p>
<p>Son indicaciones para Vitrectomía pars plana los DR afáquicos y/o pseudofáquicos, los altos miope, los casos complicados (más de una lesión, proliferación vítreo-retinal de grado 2) los re-desprendimientos y el DRR en el niño.</p>	<p><b>B</b></p>
<p>El control postoperatorio se realiza a las 24 horas de la , con seguimiento semanal para evaluar el resultado anatómico y las posibles complicaciones derivadas de ésta (hipertensión ocular u otra). Alta eventual entre la 6ª a 8ª semanas postoperatorias.</p>	<p><b>C</b></p>

## **1. INTRODUCCIÓN**

### **1.1. Descripción y epidemiología del problema de salud**

#### **▪ Magnitud del problema**

#### **Incidencia y prevalencia**

El desprendimiento de retina regmatógeno (DRR) muestra incidencias con variaciones geográficas importantes, con rangos descritos de 6,3 a 17,9 por cada 100.000 personas. La incidencia anual de DRR en EE.UU. es de 12 casos por 100.000. Estudios escandinavos muestran una incidencia anual de 7 a 10 casos por 100.000. En Japón, esta cifra es de 10,4 casos por 100.000, y la población china alcanza los 11,6 casos por 100.000. En población malaya se describen 7 casos por 100.000, mientras que en India es de 3,9 por 100.000(1).

En una revisión sistemática reciente (Mitry,2010) (1) se reportó una incidencia anual media por 100.000 de 10.5 (RIQ 8.1-13.2); mientras que la proporción media de DRR bilateral fue de 7.26%(otros datos reportados hablan de 15%) (2), datos que deben tomarse con cautela debido a las diferencias en los métodos empleados(criterios de inclusión y diseño de los estudios). Lo que sí es evidente es que existen variaciones étnicas, y que esta condición se asocia con aumento en la edad, miopía y ciertas degeneraciones vítreo-retinales.

La incidencia del DR no traumático fúquico en población general es de 10 por 100.000 al año (0,01%) y la inclusión del desprendimiento de retina traumático solo incrementa ligeramente este porcentaje. La incidencia de la rotura de retina en población general es de 3,3% al año. Por tanto, las posibilidades de desarrollar un DR no traumático fúquico a partir de roturas retinales son bastante bajas (2).

Un 20% de los DRR ha tenido una cirugía de catarata (3), mientras que un 10% ha tenido un trauma ocular (53).Cerca del 40% de los DRR ocurren en miopes (2)

En pacientes afáquicos (por cirugía de cataratas), la incidencia de DR aumenta entre 1 y 5 % dependiendo de la técnica quirúrgica empleada. La mitad de los casos ocurre al primer año post cirugía.

En ojos con degeneración en empalizada, la incidencia de DR es de 0,3 a 0,5%(2). Individuos con alta miopía (> 5 D) tienen una prevalencia de DR de 0,6 a 6% (2).

En pacientes con trauma ocular severo hasta cerca de un 50% puede presentar DR (2).

La incidencia de DR en el ojo contra lateral sin lesiones predisponentes es un 5%, en cambio en el ojo contra lateral con lesiones predisponentes es de 10%. En afaquia, la incidencia es 2 a 3 veces más alta (2).

En Chile, un estudio sobre las causas oftalmológicas de pensión de invalidez (4), muestra que el DR representa un 5% de este universo.

### ▪ Grupos afectados

**Edad:** El DR puede ocurrir en personas de cualquier edad, pero más comúnmente ocurre entre los 40 y 70 años. Solamente 3 a 4 % de los DR ocurren en personas menores de 16 años (2).

**Sexo:** El DR en general es más común en hombres; sin embargo, el DR no traumático es más común en mujeres que en hombres, 65% y 55%, respectivamente (2).

### ▪ Morbilidad

Desde el inicio de las Garantías Explícitas en Salud (GES) al primer semestre de 2009, el número de casos atendidos en los niveles secundarios y terciarios ha sido de 5.782 de un total de 1.419.383 casos totales para todos los problemas GES (5).

El año 2009, según datos del Departamento de Estadísticas e Información en Salud, el número de casos con confirmación diagnóstica fue de 1.686, lo que equivale a una incidencia de 13 por 100.000.

Las estadísticas disponibles de años 2006 a 2009, muestran 255 casos tratados con cirugía convencional (11% del total de los casos quirúrgicos), y 2.051 mediante vitrectomía (89% del total de casos intervenidos quirúrgicamente)<sup>1</sup>.

## 1.2. Alcance de la guía

### Tipo de pacientes y escenarios clínicos a los que se refiere la guía

El desprendimiento de retina (DRR) consiste en la rotura y separación de la capa neurosensorial del epitelio pigmentario retinal subyacente con la acumulación consecuente de fluido subretinal en el nuevo espacio creado (6). La forma más frecuente se conoce como desprendimiento de retina regmatógeno (DRR).

Los pacientes a los que se refiere esta guía corresponden a los que consultan al médico general por visión de luces (flash) o fopsias, cuerpos flotantes (entopsias), pérdida de campo visual periférico y visión borrosa central, y deben ser derivados al especialista del nivel secundario para confirmación diagnóstica.

### Usuarios a los que está dirigida la guía

Médicos de Atención Primaria de Salud y de Servicios de Urgencia, y Oftalmólogos del nivel secundario y terciario de atención.

---

<sup>1</sup> Fuente: Datamart, 2010.



### 1.3 Declaración de intención

Esta guía no fue elaborada con la intención de establecer estándares de cuidado para pacientes individuales, los cuales sólo pueden ser determinados por profesionales competentes sobre la base de toda la información clínica respecto del caso, y están sujetos a cambio conforme al avance del conocimiento científico, las tecnologías disponibles en cada contexto en particular, y según evolucionan los patrones de atención. En el mismo sentido, es importante hacer notar que la adherencia a las recomendaciones de la guía no asegura un desenlace exitoso en cada paciente.

No obstante lo anterior, se recomienda que las desviaciones significativas de las recomendaciones de esta guía, o de cualquier protocolo local derivado de ella, sean debidamente fundadas en los registros del paciente.

En algunos casos las recomendaciones no aparecen avaladas por estudios clínicos, porque la utilidad de ciertas prácticas resulta evidente en sí misma, y nadie consideraría investigar sobre el tema o resultaría éticamente inaceptable hacerlo. Es necesario considerar que muchas prácticas actuales sobre las que no existe evidencia pueden de hecho ser ineficaces, pero otras pueden ser altamente eficaces y quizás nunca se generen pruebas científicas de su efectividad. Por lo tanto, la falta de evidencia no debe utilizarse como única justificación para limitar la utilización de un procedimiento o el aporte de recursos.

## **2. OBJETIVOS**

Esta Guía de Práctica Clínica (GPC) es una orientación para la atención de pacientes con desprendimiento de retina regmatógeno no traumático bajo el Régimen de Garantías Explícitas.

En este contexto, esta guía clínica tiene por objeto:

- Orientar la toma de decisiones del equipo de salud para el manejo y tratamiento del DRR, basándose en la mejor evidencia disponible.
- Prevenir la pérdida visual o ceguera por causas prevenibles y el deterioro funcional relacionado con el desprendimiento de retina.
- Mantener la calidad de vida mediante el tratamiento y seguimiento oportunos a través de técnicas quirúrgicas como cirugía convencional o vitrectomía, según indicación del caso.

### **3. RECOMENDACIONES**

#### **3.1 Prevención primaria, tamizaje y sospecha diagnóstica**

##### **Preguntas clínicas y de preparación abordadas en la guía**

- ¿Cuáles son los factores de riesgo para el desprendimiento de retina en población general?
- ¿Cuáles son las lesiones precursoras asociadas al desprendimiento de retina?
- ¿Cuáles son las intervenciones más efectivas para prevenir el desprendimiento de retina en la población?
- ¿Es efectiva la educación para prevenir el desprendimiento de retina en pacientes de riesgo comparado con no intervención?

##### **Síntesis de evidencia**

La retina es un tejido neurosensorial que tapiza los dos tercios internos y posteriores del ojo. La retina en su polo posterior y central presenta la máxima concentración de células de visión esto es la mácula (mácula lútea) y responsable en su centro anatómico de la visión fina o de mayor discriminación visual (fóvea).

El desprendimiento de retina se produce cuando los mecanismos fisiológicos y anatómicos de la neuroretina en su unión virtual al epitelio pigmentado son descompensados perdiéndose la calidad de compartimiento estanco, separándose ambas capas. Los desprendimientos de retina se clasifican en 3 tipos, según su patogénesis: regmatógeno, traccional y exudativo. Un paciente puede presentar uno o más de estos tipos (7). Nivel de Evidencia 2.

El DR se considera un problema visual grave que puede ocurrir a cualquier edad, frecuentemente afecta a personas de edad media o de la tercera edad. Es más frecuente en miopes o personas que han tenido anteriormente alguna patología en la retina y en traumas oculares severos. También se describe como una de las complicaciones de la cirugía de cataratas. Con menor frecuencia, se relaciona con enfermedades hereditarias, retinopatía diabética y prematurez. El tratamiento debe ser inmediato para evitar el deterioro o pérdida irreversible de la visión. El pronóstico funcional con tratamiento quirúrgico es bueno si el desprendimiento no incluye la mácula (mácula on).

##### ▪ **Clasificación**

Los desprendimientos de retina pueden agruparse en base a si existe o no ruptura de la retina sensorial. En base a esto se clasifican en:

1. Desprendimiento de Retina Regmatógeno (DRR). Es el más común, y resulta de una rotura de la retina sensorial.

2. Desprendimiento de Retina No Regmatógeno (DRNR). Usualmente resulta de la acumulación de exudado o transudado en el espacio virtual subretinal, no existiendo rotura y obedece a otros mecanismos (2).

Dependiendo del mecanismo de acumulación del fluido subretinal, el DR puede ser clasificado en 3 grandes tipos (7):

1. DR Exudativo o seroso: cuyas causas más frecuentes son inflamatorias como en la Enfermedad de Harada u otras uveítis así como en Hipertensión Arterial severa como en las crisis de Eclampsia.
2. DR por tracción: la causa más frecuente es la fibrosis del tejido retinal secundaria a trauma o inflamación crónica por isquemia como es en la Retinopatía diabética.
3. DR Regmatógeno: el tipo más común; los factores asociados con mayor frecuencia son el desprendimiento vítreo posterior (con 10 a 15% de riesgo) y es más frecuente por sobre los 60 años de edad.

▪ **Factores de riesgo, en general, para DR**

Los más comunes son: miopía(40%-55%), trauma ocular severo(10%-20%) (8), edad sobre los 60 años y cirugía de cataratas previa (1% de los operados de cataratas tiene un desprendimiento de retina) (9, 10). Otros factores de riesgo pueden ser: Retinopatía Diabética y del Prematuro, las Cataratas Congénitas y el Glaucoma Congénito, además de la historia familiar de DR (11)(ver Tabla 2) y otros de menor frecuencia.

Pese a los reportes de DR en pacientes con cirugía queratorefractiva, estudios con gran cantidad de pacientes no han mostrado un riesgo aumentado en pacientes con errores refractivos operados. Se ha descrito de un 2% a un 8% de DR en pacientes con alta miopía posterior a cirugía refractiva de implante de lente intraocular (12). Nivel de Evidencia 3.

El implante de lentes intraoculares fáquicos no se han asociado con un aumento en la incidencia de DR en comparación con otras intervenciones en pacientes con miopía severa (13). Nivel de Evidencia 3.

**Tabla 2**  
**Factores de riesgo para el Desprendimiento de Retina (7)**

<b>Frecuentes</b>	<b>Menos frecuentes</b>
Envejecimiento	Enfermedades oculares congénitas
Cirugía cataratas	Retinopatía diabética
Lattice degeneration o degeneración en palizada	Historia familiar de desprendimiento
Miopía (axial)	Vítreo retinopatía hereditaria
Trauma ocular severo	Prematuridad
Diálisis retinal no traumática	Uveítis crónica

## ▪ Fisiopatología

Existen numerosas variaciones para la patogénesis básica del desprendimiento de retina. Estas incluyen factores del desarrollo (miopía, síndrome de Marfán) que afectan el tamaño y forma del globo ocular, desórdenes vítreo-retinales (coloboma, displasia retinal), enfermedades metabólicas (retinopatía diabética), enfermedades vasculares (anemia de células falciformes), trauma, inflamación, condiciones degenerativas y tumores (2).

El factor responsable más frecuente para un desprendimiento de retina es la tracción del vítreo sobre la retina, dado por cambios en la estructura del gel vítreo. En la mayoría de los ojos, el vítreo se separa de la retina sin dejar secuelas; sin embargo, en ciertos ojos existen adherencias vítreo-retinales anormales, como lattice degeneration o un foco de cicatriz corioretinal, y la ocurrencia del *desprendimiento vítreo posterior* (DVP) puede producir una rotura retinal, el flujo del humor vítreo licuefocado desde el vítreo puede separar las capas y producir un DR cuando el flujo de líquido que entra a través de la rotura que se mantiene abierta por la tracción vítreo-retinal es mayor que la capacidad de la función de bloqueo del epitelio pigmentado retinal.

Las roturas retinales incluyen los desgarros y los agujeros: los primeros se desarrollan por tracción sobre la retina y los segundos usualmente tienen origen atrófico (11).

Numerosas condiciones predisponen a un DVP, ya que prematuramente aceleran la licuefacción del gel vítreo: miopía, afaquia o pseudofaquia, algunas condiciones familiares y la inflamación crónica, entre las causas más comunes.

## Lesiones precursoras de DR (3)

La mayoría de ellas son lesiones degenerativas o atróficas en la periferia de la retina y que forman parte de un conjunto de lesiones conocidas como enfermedad vitreoretinal periférica, las cuales, a través de las adherencias vitreoretinales anormales, producen roturas retinales que pueden progresar a DR:

- Desprendimiento de vítreo posterior espontáneo(DVP)
- Desgarro en herradura sin desprendimiento
- Desgarro con opérculo sin desprendimiento
- Agujero redondo sin desprendimiento (agujero atrófico)
- Degeneración en palizada de la retina o lattice

## ▪ Historia natural

Las condiciones precursoras del desprendimiento de retina regmatógeno corresponden a desprendimiento del vítreo posterior, roturas retinales asintomáticas, roturas retinales sintomáticas, degeneración en empalizada y otras congénitas como la diálisis.

El DR puede ser sub-clínico, lo que es poco frecuente, y habitualmente éste no afecta ni la agudeza visual ni el campo visual por un tiempo indefinido. Este tipo de DR puede tener una evolución natural hacia la remisión o progresar al estado clínico sintomático con igual probabilidad.

Las manifestaciones clínicas del DR, en la mayoría de los casos, son las frotopsias y los cuerpos flotantes, así como alteraciones del campo visual. La evolución aguda puede detenerse o progresar hacia el polo posterior del ojo con alto riesgo de comprometer la mácula. Estos dos tipos clínicos de DR agudo van a determinar distintos enfrentamientos terapéuticos. El DR crónico o de larga data tiene un enfrentamiento distinto desde el punto de vista del tratamiento y seguimiento

Además del riesgo de progresión, el DR puede producir complicaciones, una de las más importantes es la vítreo retinopatía proliferativa (PVR), la principal causa de fracaso anatómico de la cirugía (Nivel de Evidencia 2) (14). Desde el punto de vista funcional, otras complicaciones del DR son disminución severa de la agudeza visual y la ceguera parcial o total. La progresión del DR puede originar también cataratas y glaucomas secundarios, uveítis crónica, hipotonía y a veces phtisis bulbi.

### a. Sospecha

Un paciente, cuya historia clínica presenta factores de riesgo y la existencia a la anamnesis de síntomas precoces sugerentes de DR o DVP como las frotopsias, cuerpos flotantes o síntomas de DR en evolución, como la reducción del campo visual, debe ser evaluados a la brevedad (24 a 72 horas como máximo) a través de un examen oftalmológico completo. En ellos se establece la sospecha diagnóstica. Nivel de Evidencia 2 (2, 3). En la historia clínica de un DR, los factores de riesgo son componentes de la sospecha diagnóstica:

- **Miopía:** los portadores de alta miopía (5 dioptrías o más) tienen 10 veces más riesgo de DR. Además, los miopes de 3 o más dioptrías tienen mayor riesgo de presentar degeneración en palizada, o lattice, y de presentar DVP, ambas lesiones predisponentes de DR.

También los pacientes con miopía tienen más riesgo de presentar desgarros retinales gigantes, lesiones que aumentan, a su vez, el riesgo de DR. Pacientes miopes y con cirugía de catarata presentan aún más el riesgo por ambas causas (2, 3, 11).

- **Cirugía intraocular o cirugía de catarata:** el antecedente de cirugía de catarata o cirugía intraocular (glaucoma, trauma penetrante) da un riesgo de DR incrementado de 6 a 7 veces comparado con el ojo no tocado. El riesgo es mayor dependiendo de la técnica quirúrgica. Se incrementa cuando existe rotura de cápsula posterior con pérdida de vítreo tanto con técnica de facoemulsificación como con técnica extracapsular, ésta en casos específicos.

El riesgo también aumenta en el ojo contralateral. La bilateralidad puede llegar a ser 35% en ojos afáquicos. La presencia de lesiones predisponentes de DR también aumentaría el riesgo de desprendimiento después de una cirugía de catarata (2, 3, 11).

- **Trauma ocular:** los pacientes con trauma ocular (penetrante o cerrado severo) tienen un riesgo aumentado de DR, ya que se puede producir un desgarro o diálisis retinal. Se puede producir, por tanto, un desprendimiento de retina por el mismo mecanismo del trauma o de tipo traccional, en la evolución de éste en ojos predispuestos o con

lesiones predisponentes. El mecanismo de trauma es la causa más frecuente de desprendimiento en niños. Un intervalo prolongado después del trauma no elimina la posibilidad potencial de desprendimiento de retina(2, 3, 11).

- **Antecedentes de DR en el ojo contra lateral:** los pacientes con historia de DR no traumático tienen más riesgo de desprendimiento en el ojo contra lateral, especialmente si el ojo es pseudofáquico o afáquico. El riesgo de DR en el ojo contra lateral es de 5 a 10%. El riesgo en ojo afáquico o pseudofáquico es inherente a la cirugía de catarata, pues también los pacientes tienen el riesgo aumentado en el ojo contra lateral fáquico (2, 3, 11).

**Otros factores de riesgo son (2, 3, 11):**

- **Historia familiar de DR.**
- **Retinopatía diabética:** los pacientes diabéticos de larga data pueden presentar DR regmatógenos similares a los producidos en los no diabéticos, y también DR no regmatógenos o traccionales, típicos de la retinopatía diabética proliferativa que se produce por la mala perfusión lo que lleva a una proliferación fibro-vascular traccionante en la retina y que, junto a hemorragias vítreas que son de regla, llevan un desprendimiento.
- **Vítreo retinopatía hereditaria (síndrome de Stickler )**
- **Prematurez.**

**Lesiones precursoras o predisponentes a DR:** (2, 3).

- **Degeneración en palizada(lattice):** los pacientes con degeneración en palizada (atrofia retinal focal) tienen un mayor riesgo de presentar DR. El riesgo es cerca de 30%. Es más frecuente en pacientes con miopía de más de 3 dioptrías. Los pacientes asintomáticos rara vez progresan a DR. El riesgo está dado por la existencia de extrema adherencia vítreo-retinal en la lesión, asociada a zona de atrofia retinal.
- **Diálisis retinal:** el riesgo de DR de una diálisis retinal es de 20%.
- **Desprendimiento del vítreo posterior sintomático:** Aquellos pacientes que presentan DVP agudo sin rotura retinal tienen un 2% a 5% de posibilidades de desarrollar la rotura en la semana siguiente (2) . Los agujeros retinales tienen un 7% de riesgo de progresar a DR.
- **Agujero con opérculo retinal**
- **Desgarro retinal sintomático:** la mitad de ellos progresa a DR, en cambio los desgarros asintomáticos rara vez progresan a DR.

- **Glaucoma.** Estudios clínicos han reportado que un 4 a un 7% de pacientes con un glaucoma de ángulo abierto desarrollan DR(2).

El DR no regmatógeno usualmente resulta de la acumulación de exudado o transudado en el espacio virtual subretinal. Etiologías para este tipo de desprendimiento de retina incluyen la corioretinitis, tumor coroidal metastásico, retinoblastoma, melanoma de coroides, efusión coroidal, angioma retinal, uveítis crónica intermedia, eclampsia, trauma y otras enfermedades y síndromes (2).

Los pacientes deben ser informados en relación a los síntomas de DR para que consulten en forma oportuna y así mejoren la opción de un tratamiento quirúrgico curativo (2). Nivel de Evidencia 2. Los pacientes de alto riesgo debieran recibir educación acerca de los síntomas del DVP y del DR, así como de la importancia de controles periódicos (3) (Nivel de Evidencia 2).

### Recomendaciones

Área	Recomendación	Grado de Recomendación
<b>Factores de riesgo</b>	Se consideran factores de riesgo primarios los siguientes: miopía, cirugía intraocular previa (como cataratas), trauma intraocular, antecedentes de DR en el ojo contra lateral.	C
	Se recomienda que las personas que participan en deportes de contacto utilicen, en cada evento deportivo, protección ocular, especialmente si presentan miopía moderada a severa en cada episodio deportivo.	C
	Si durante un examen de rutina a un paciente asintomático se le descubren factores asociados a un riesgo aumentado de sufrir un DR, se aconseja realizar un examen de fondo de ojo con pupila dilatada (3).	C
	Se recomienda efectuar examen de fondo de ojo a todo paciente alto miope, afáquico y pseudofáquico, en forma regular, si presenta antecedentes familiares de DR.	
	Se recomienda efectuar un tratamiento con fotocoagulación láser, que produzca una cicatriz sólida alrededor de las lesiones predisponentes a título profiláctico, en especial en aquellos pacientes altos miopes sin DVP, o que van a ser intervenidos de cataratas u otra cirugía con lente intraocular.	



<b>Desprendimiento vítreo posterior</b>	La mejor oportunidad de prevención se da en las horas o semanas siguientes al DVP sintomático (4 semanas) dado que la aparición de desgarro es variable, así como lo es el desprendimiento. Solo un 1 a 2 % de los DVP progresa a DR.	C
<b>Educación al Paciente(15)</b>	A los pacientes que serán intervenidos de cataratas se les debe interrogar sobre síntomas de desgarros retinales y desprendimiento en el pre y, especialmente, en el postoperatorio; instruyéndolos sobre la importancia de reportarlos en controles de años subsecuentes.	B
	Se sugiere instruir a los pacientes que se encuentran en alto riesgo de sufrir un DR sobre los síntomas del desprendimiento vítreo posterior y sobre el valor de los controles de seguimiento, durante su control de rutina.	A
	Se recomienda instruir a todos los pacientes de alto riesgo a notificar a su médico si presentan un cambio sustancial en síntomas como aumento de cuerpos flotantes, pérdida de campo visual o disminución de la agudeza visual.	A

### 3.2 Confirmación diagnóstica

#### ***Preguntas de preparación y clínicas abordadas en la guía***

- ¿Cuáles son los síntomas y signos precoces de un desprendimiento de retina?
- ¿Cuál es la/s prueba/s diagnóstica/s más efectiva/s para la detección del desprendimiento de retina?
- ¿Cuáles son los diagnósticos diferenciales más comunes del desprendimiento de retina?

#### **Síntesis de evidencia**

El DR corresponde a una pérdida aguda, no dolorosa de la visión, que se desarrolla desde la periferia al centro, en el curso de horas o más tiempo. El ojo afectado puede dar la sensación de la visión de una “cortina” en el campo visual y/o pueden percibirse fopsias (destellos luminosos o flashes), o cuerpos flotantes (moscas), dependiendo del compromiso de la mácula se irá implicando la visión (2), pudiendo llevar a la ceguera parcial e incluso total.

### Síntomas del Desprendimiento de Retina (2, 3, 11).

Son síntomas precoces de DR:

- **Flashes de luz (fotopsias):** o destellos de luz en la periferia, generalmente corresponden a síntoma de DVP y/o es un síntoma precoz de DR, pues su presencia es sinónimo de tracción vítreo-retinal. Raras en otras patologías.
- **Cuerpos flotantes.** Líneas, cuerpos o puntos flotantes que se movilizan, suelen indicar rotura de un vaso en el vítreo, DVP completo o parcial, a hemorragia vítrea o a una rotura retinal y representan un síntoma y/o signo precoz de DR. Son también frecuentes en miopes y mayores de 45 años. No necesariamente representan existencia de patología.
- **Pérdida total o parcial del campo visual**  
A medida que progresa el DR, se produce pérdida del campo visual (total o parcial), el cual se debe a la acumulación de fluido subretinal, que es referido como una cortina negra que cubre parcial o totalmente el campo visual. Un gran compromiso visual puede incluir la visión central. El síntoma puede atenuarse en la noche por el reposo de decúbito y aumentar con la actividad.
- **Visión borrosa.** Cuando existe compromiso macular se produce disminución de la agudeza visual, visión borrosa o distorsión de las imágenes.

**Tabla 3**  
**Guía para referir al oftalmólogo**

Presentación	Referencia
Fotopsias agudas	En una semana o antes con baja de visión severa
Cuerpos flotantes agudos	En una semana, antes si los flotadores empeoran
Pérdida de campo visual	Emergencia, en el día, si es posible
Cualquiera de los anteriores, pero crónico	De rutina, en uno o dos meses.
Pérdida brusca de visión	Urgente, en 24 a 72 horas como máximo

### Signos del Desprendimiento de Retina (2, 3, 11).

Los siguientes son signos de DR que pueden detectarse durante el examen oftalmológico:

- Reflejo fotomotor alterado.
- En la cámara anterior puede detectarse Tyndall celular y uveítis leve. En casos antiguos a veces puede haber sinequias posteriores y cataratas complicadas.
- Las roturas son el origen de los DR regmatógenos, se observan como solución de continuidad en la superficie retinal, generalmente se ven lesiones de color rojo por contraste entre la retina sensorial y la coroides.
- La retina desprendida muestra configuración convexa, bolsas y pliegues, apariencia opaca

y arrugada, pérdida del dibujo coroideo. Los vasos retinales muestran trayecto irregular, a veces en escalera, a veces desaparecen y son más oscuros. La retina desprendida ondula libremente con los movimientos del ojo, salvo en los casos de vítreo retinopatía proliferativa donde se va rigidizando. Los desprendimientos retinales que afectan la mácula pueden evidenciar un pseudo agujero macular que debe ser diferenciado de uno verdadero.

- En el examen del humor vítreo, el DVP es un hallazgo frecuente. El “polvo de tabaco” está presente en todos los desprendimientos. En DR con vítreo retinopatía proliferativa se ven membranas transvítreas. Frecuentemente se ven hemorragias vítreas o retrohialoideas.

En DR antiguos pueden observarse los siguientes signos:

- Quistes intra retinales secundarios,
- Líneas de demarcación subretinal, muchas veces pigmentadas,
- Fibrosis subretinal extensa (rigidez de la retina neurosensorial)
- Cataratas secundarias,
- Uveítis crónica,
- Hipotonía.

### **Confirmación diagnóstica**

Una evaluación ocular debe incluir: la historia clínica, examen, diagnóstico e inicio del manejo(4, 15).

**Historia clínica** (elementos claves):

Síntomas de DVP (Nivel de Evidencia 1)

Historia familiar (Nivel de Evidencia 2)

Antecedente de trauma ( Nivel de Evidencia 3)

Miopía (Nivel de Evidencia 2),

Historia de cirugía ocular incluyendo cirugía refractiva (Nivel de Evidencia 2).

**Examen ocular.** El examen ocular consiste en la evaluación de la función fisiológica y del estado anatómico del ojo, sistema visual y estructuras relacionadas. Incluye los siguientes elementos:

1. *Examen de agudeza visual:* Es la capacidad de las células de visión de discernir entre dos puntos cercanos . Se clasifica según Escala de Snellen a 5 metros de distancia utilizando en visiones subnormales parámetros como: Snellen a 1 metro (0.05) cuenta dedos a 30 centímetros, movimientos mano a 30 centímetros Proyección de Luz en 4 cuadrantes, en 3, en 2, en 1 cuadrante. Proyección dudosa de Luz. No Proyección de Luz. Nivel de Evidencia 3.
2. *Examen externo,* párpados, pestañas, aparato lagrimal, órbita. Nivel de Evidencia 3.
3. *Alineación ocular y motilidad.* (Hirschberg, Cover test lejos / cerca.Vergencias, ducciones).
4. *Función pupilar.* Reflejo Foto motor, Defecto pupilar aferente relativo. Nivel de Evidencia 3.
5. *Examen de campo visual:* la pérdida del campo visual es uno de los signos clínicos de un DR en evolución. Por lo que esta reducción progresa cuando no se ha realizado tratamiento.
6. *Determinación de la presión intraocular:* la presión ocular suele ser baja o muy baja en los DR. Una presión normal asociada a un DR extenso debe hacer pensar en un Glaucoma

preexistente. Nivel de Evidencia 3.

7. *Examen de fondo con dilatación de pupila:* vítreo, retina, vasos y nervio óptico que incluye ambos ojos (dilatación pupilar bilateral obligada).
8. *Examen con lámpara de hendidura* que permite visualizar párpados, la esclerótica, la conjuntiva, el iris, el cristalino y córnea; y el examen con oftalmoscopia indirecta de la retina. Pueden detectarse alteraciones en la cámara anterior que pudiesen tener su origen en el DR.

El examen de las estructuras del segmento anterior implica evaluación cuidadosa con biomicroscópica antes y después de la dilatación pupilar.

Basándose en los hallazgos y en la historia del paciente, puede requerirse de exámenes adicionales, como por ejemplo:

- Fotografía de la retina o foto-documentación, que sólo permite certificar la existencia de DR.
- Ecografía ocular, que permite estudiar DR con opacidades de medios (hemorragia vítrea, catarata) y también documentar la existencia de DR y descartar lesiones tumorales (16, 17). Nivel de Evidencia 3.
- Prueba de refracción
- Examen sensorial

#### **Diagnóstico diferencial (2, 11):**

- Otros tipos de desprendimiento de retina, exudativo, postoperatorio, proliferativo, traccional.
- Otros diagnósticos oftalmológicos: necrosis retinal aguda, desprendimiento del vítreo posterior, coriorretinitis, separación serosa retinal, retinopatía proliferativa, DR post enucleación, DR secundario a operación con implantes o luego de terapia de roturas retinales.
- Neurológicas o misceláneas: Cefaleas vasculares, Enfermedad de Menier, sinusitis, neoplasias intraoculares, del quiasma, lóbulo temporal o corteza visual, lesiones vasculares de fisura calcarina, oclusión de la vena central de la retina (o rama).

Recomendaciones		Nivel de evidencia
Área	Recomendación	Grado de Recomendación
Examen ocular	El oftalmólogo deberá determinar la integridad de la retina y hacer el diagnóstico de DR con oftalmoscopia indirecta con dilatación de pupila, o ecografía ocular en modo B (o bidimensional), en caso de opacidades.	C
Plazo de derivación al oftalmólogo para confirmación diagnóstica	<ul style="list-style-type: none"> <li>- Fotopsias agudas: en una semana o antes con baja de visión severa.</li> <li>- Cuerpos flotantes agudos: en una semana, antes si los flotadores empeoran.</li> <li>- Pérdida de campo visual: emergencia, en el día, si es posible.</li> <li>- Cualquiera de los anteriores, pero crónico: de rutina, en uno o dos meses.</li> <li>- Pérdida brusca de visión: urgente, en 24 a 72 horas como máximo</li> </ul>	C

### 3.3 Tratamiento

#### *Preguntas clínicas abordadas en la guía*

- ¿Cuál es el manejo de urgencia más eficaz en el tratamiento del DRR?
- ¿Cuáles son los tratamientos (quirúrgicos) más efectivos en el DRR?
- ¿Cómo se mide el éxito de la intervención quirúrgica del DRR?
- ¿Cuáles son las complicaciones más frecuentes de las cirugías?

#### **Síntesis de evidencia**

La corrección quirúrgica del desprendimiento de retina persigue aliviar la tracción vítreo-retinal y cerrar los desgarros y agujeros retinales. Actualmente, más del 95% de los DRR pueden ser reparados exitosamente, aunque pudiese requerirse de más de un procedimiento para esto. El diagnóstico precoz es importante puesto que la tasa de éxito es mayor y los resultados visuales son mejores si el desprendimiento no incluye a la mácula (American Academy of Ophthalmology, 2008).

Los pacientes operados reportan éxito anatómico en un alto porcentaje, sobre 90%, y el 50% de ellos mejora su agudeza visual de 20/50 o más; sin embargo, cuando existe compromiso de la mácula, y aún cuando la mácula haya sido adherida en postoperatorio, un 10% de los pacientes pierde la visión después de una cirugía exitosa (18). En la mayoría de los casos la reducción de la visión es causada por un edema macular cistoídeo o un pucker macular, cuyo tratamiento es quirúrgico, entre otros (19).

### 3.3.1. Manejo de urgencia

Aunque al principio suelen ser localizados, los desprendimientos debidos a roturas retinianas pueden extenderse y afectar a toda la retina y comprometer en forma parcial o total la visión si no se manejan con prontitud. Por esto, el desprendimiento de retina debe ser tratado como una urgencia oftalmológica. Además, el DR puede incluso llegar a producir cataratas secundarias, uveítis crónica u otras alteraciones visuales (3).

En algunos casos, el desprendimiento de retina puede ser sub-clínico, es decir, asintomático, no interfiriendo con la agudeza visual y/o el campo visual. En una minoría de los casos, el DR se mantiene estacionario, dando origen a las líneas de demarcación. Más raro aún es que el DR se cure o se restablezca la forma anatómica (2).

El manejo del paciente con un DR, o una rotura retinal requiere de la referencia o interconsulta a un cirujano de vítreo-retina.

### 3.3.2. Indicación quirúrgica

El tratamiento del DR es quirúrgico. Existen varias técnicas quirúrgicas cuyo objetivo es identificar y sellar toda la rotura, produciendo el mínimo daño posible (3, 15). Existen propuestas de abordaje extraoculares (ab externo) (explante escleral) e intraoculares (retinopexia neumática, vitrectomía). Los resultados pueden ser comparables, fluctuando entre un 94% y un 99% de aplicación de la retina, sin embargo la diferencia radica en la morbilidad e implicaciones socioeconómicas (20). Nivel de Evidencia 3.

La cirugía de DR persigue un éxito anatómico y funcional con las técnicas usadas. El éxito anatómico implica lograr el sellado de la rotura producida y la reaplicación de la neuroretina en un 90% o más de los casos (11, 14).

El éxito funcional de la cirugía de DR es el resultado más importante ya que determina un mejor resultado en la agudeza visual del paciente, obteniéndose, en la mayoría de los casos, una agudeza visual 20/50 (18).

Se postula que deben cumplirse cuatro premisas para una reparación exitosa:

1. La reaplicación debiera lograrse en una sola operación.
2. La cirugía debiera tener un mínimo de morbilidad
3. La cirugía no debiera causar complicaciones secundarias que pudiesen poner en riesgo la agudeza visual obtenida en los años subsiguientes.
4. La cirugía debiera realizarse con anestesia local (21). Nivel de Evidencia 3.

### Predictores del éxito funcional en la cirugía de DR

- *Ventana quirúrgica*: los mejores resultados se obtienen cuando la cirugía de DR se realiza dentro de la primera semana de producido el desprendimiento en comparación a los que se realizan posteriormente (18).
- *Agudeza visual preoperatoria*: los mejores resultados se obtienen cuando el paciente

- presenta una buena agudeza visual preoperatoria (18).
- *Tamaño del desgarro*: está relacionado con la AV. Las roturas más grandes tienen menor AV preoperatoria y peores resultados funcionales luego de la cirugía (18).
- *Compromiso de la mácula*: cuando se compromete la mácula (mácula off) las agudezas visuales finales son deficientes. Los DR con mácula comprometida tendrían un pronóstico visual más ominoso comparado con los pacientes sin este compromiso macular (14). Cuando existe compromiso de la mácula, el DR debe tratarse en forma inmediata (2, 11).
- *Edad*: los pacientes menores de 60 años tienen mejores resultados visuales que los mayores de esa edad (22).

Entre las principales causas de fracaso de la cirugía de DR se encuentra la aparición de la vitreoretinopatía proliferativa, que es una complicación del DR. Esta determina una disminución en los resultados anatómicos con esta técnica (14). Nivel de Evidencia 2.

### Otras indicaciones

El tratamiento médico tiene un rol para el manejo del DR con uveítis asociada o desprendimientos coroideos, ya que se debe tratar la inflamación antes de proceder a la cirugía. En estos casos los plazos para la cirugía se pueden diferir (1).

Los pacientes con DR deben evitar el ejercicio físico (2).

### 3.3.3. Técnicas quirúrgicas

#### A. Explante escleral

Por muchos años, el tratamiento de elección del DRR no complicado ha sido la cirugía de explante escleral (scleral buckling). Actualmente, se utilizan tres técnicas principales, con las que se puede lograr una tasa de éxito de más del 90% en formas simples de DR (23). En ojos pseudofáquicos la tasa de reaplicación retinal posterior al procedimiento es más baja.

En un estudio multicéntrico aleatorizado europeo, en el que se enrolaron 416 pacientes fáquicos y 265 pacientes pseudofáquicos con DR de severidad moderada, y la participación de 45 cirujanos, y con un seguimiento de un año (*“Estudio de Cirugía escleral versus Vitrectomía Pars Plana Primaria en desprendimientos de retina regmatógenos”*, conocido como *SPR Study*), se obtuvo una tasa de seguimiento completo de 93% para los fáquicos y de 89% para los pseudofáquicos.

El outcome primario medido fue la agudeza visual fina corregida. Los outcomes secundarios medidos fueron: éxito anatómico, vítreo-retinopatía proliferativa, progresión de cataratas y número de re-operaciones. Los resultados para la mejor agudeza visual en el ensayo fáquico fue superior para el grupo de cirugía escleral ( $p=0.00005$ ). La progresión de cataratas fue mayor en pacientes fáquicos con VPP ( $p<0.00005$ ). En el grupo pseudofáquico la tasa de éxito anatómico primario fue significativamente mejor ( $p=0.002$ ) y el número promedio de cirugías secundarias fue más bajo en el grupo de VPP ( $P=0.0032$ ).

En base a estos resultados, existe un beneficio con la cirugía escleral en relación a la mejor agudeza visual corregida. No se apreciaron diferencias en el ensayo pseudofáquico para este outcome. Basándose en el mejor resultado anatómico, se recomienda VPP en estos pacientes (24). Nivel de Evidencia 1.

En pacientes pseudofáquicos y afáquicos el DR tratado con cirugía de explante es una técnica segura y eficaz (18, 21).

La reparación exitosa depende de un examen preoperatorio acucioso, un entrenamiento exhaustivo en habilidades en oftalmoscopia binocular con depresión escleral.

**Indicaciones:**

- DR no complicado.
- DR no complicado con compromiso macular
- DR por diálisis congénita no complicado
- DR no complicado en ojo fáquico
- DR no complicado por un agujero atrófico simple

La cirugía escleral o clásica consiste en la instalación de explantes o exoimplantes (materiales adheridos a la parte externa del globo ocular) con el fin de producir una depresión de la pared del globo ocular hacia dentro. De esta forma se acerca dicha pared a la retina desprendida facilitando el tamponamiento de los desgarros retinianos y la adherencia de la retina a la pared del ojo. Normalmente se suele combinar con láser o crioterapia para asegurar la retinopexia, sellando la lesión.

Como coadyuvantes en la pexia, en la cirugía con explante en el DR, el láser y la crioterapia tienen adecuada eficacia y seguridad (25, 26) Nivel de Evidencia 2. La cirugía de explante escleral con tamponamiento con gas en los pacientes con DR con compromiso macular, tienen una probada eficacia (27).

La retinopexia neumática está primariamente indicada para desprendimientos de retina no complicados, con roturas que se sitúan en la parte superior idealmente entre hora 10 a 14, también pueden manejarse situaciones más complicadas en forma exitosa si se seleccionan adecuadamente. Los candidatos deben estar dispuestos a mantener una posición específica (boca abajo) por 5 o más días para un resultado óptimo. La tasa de éxito para esta técnica quirúrgica es de 74,4%, el porcentaje de nuevas roturas retinales es de 11,7% y la vítreo-retinopatía proliferativa alcanza un 5,2% (28). Nivel de Evidencia 3. También se puede usar una burbuja de gas para producir el aprisionamiento de la retina periférica contra la pared del ojo, técnica que corresponde al taponamiento intraocular con gas.

Las complicaciones más comunes de la cirugía de explante escleral son:

- Recidiva del desprendimiento de retina, encarceración retinal, hemorragia vítrea.
- Aparición de nuevos desgarros retinales.
- Glaucoma post operatorio, isquemia de segmento anterior, infección y extrusión del explante, desprendimiento coroidal, edema macular, estrabismo secundario a explante, pucker macular o membrana epiretinal.
- La proliferación vítreo-retinal (PVR), principal causa de falla definitiva de la cirugía. Se puede presentar una complicación en más de la mitad de los casos (1).



### **Condiciones generales de calidad de la técnicas quirúrgicas clásica de un DR**

La cirugía de explante escleral y vitrectomía se puede practicar con anestesia local (mayoría de los casos) o general, según el criterio del médico tratante, en cuyo caso requiere de evaluación pre-anestésica (29, 30). Puede hacerse en forma ambulatoria, u hospitalización transitoria.

La técnica debe tener a disposición, según se requiera: instrumental e insumos apropiados para la cirugía de explante escleral, gases (larga y corta acción) para el tamponamiento y alguna de las siguientes técnicas de retinopexia: láser diodo o argón, y/o criocoagulación.

El láser o la crioterapia son las técnicas recomendadas para el tratamiento complementario de las lesiones predisponentes de desprendimiento, según criterios clínicos.

El láser como coadyuvante en la retinopexia parece tener ventajas en relación a la crioterapia en tanto hay informes que la relacionan con aparición de PVR por la dispersión de pigmento que genera (1).

El tamponamiento intraocular con gas tiene ventajas comparativas al aceite de silicona, ya que genera una superficie de tensión superficial más completa y, por tanto, mejor pexia retinal. La desventaja es que se expande con los cambios de presión atmosférica no permitiendo al paciente volar (en avión) permanece por 4 a 8 semanas dependiendo del tipo de gas y concentraciones utilizadas. Por el contrario, el aceite de silicona permite al paciente realizar viajes en avión. Por su efecto de "boyancia" no genera una pexia ideal en los segmentos inferiores de la retina (41).

### **B. Vitrectomía Pars Plana (VPP)**

#### **Indicaciones**

- DR complicado: rotura retinal gigante, desgarros muy grandes, desgarros múltiples, desgarros retroecuatorial, PVR en retina desprendida  $\geq$  C.
- DR en alto miope
- DR por agujero macular
- Pacientes con DR regmatógeno afáquicos o pseudofáquicos. Redesprendimiento de retina en caso de cirugía por DR clásica previa.
- DR en el niño.

En un estudio aleatorizado de 150 pacientes con desprendimiento de retina pseudofáquico y vitreoretinopatía proliferativa estado B o menos, se randomizó la mitad de los pacientes a Vitrectomía Pars Plana Primaria y la otra mitad a cirugía escleral. Los resultados mostraron mejores resultados para las variables de tiempo operatorio en la VPP ( $p=0.0001$ , test t), diagnóstico intraoperatorio más preciso de roturas ( $p=0.004$ ,  $X^2$ ) y más alta tasas de reaplicación retinal en cirugía única (94% para VPP versus 83% para la cirugía escleral) (31). Nivel de Evidencia 2.

En otro estudio más reciente, realizado en 15 centros hospitalarios de España, sin asignación aleatoria, en el que se compararon 546 casos de DRR fáquicos y

pseudofáquicos tratados mediante VPP comparada con cirugía escleral, se observó que los peores resultados funcionales se relacionaban con compromiso macular, extensión del desprendimiento, cirugía previa de DR y edad del paciente. La VPP fue realizada con mayor frecuencia en ojos pseudofáquicos, obteniendo una peor agudeza visual final comparada con la cirugía escleral ( $p < 0.001$ ). Nivel de Evidencia 3 (32).

En un ensayo randomizado realizado en Japón, a pacientes de 50 años o más, en el que se comparó la vitrectomía con la cirugía escleral en DRR debido a desgarros retinales ecuatoriales se observó que la agudeza visual era significativamente mejor en el grupo de la vitrectomía a los 12 meses de la cirugía ( $p < 0.05$ ), situación que se igualaba a los 24 y 36 meses de seguimiento. En la evaluación subjetiva por parte de los pacientes, la recuperación fue catalogada como mejor en el grupo de la vitrectomía. Nivel de Evidencia 2 (33).

En niños, las causas de DR son múltiples. Una gran proporción de ellos son traccionales o traumáticos. El manejo quirúrgico ha sido realizado con VPP, con la cual el éxito de la cirugía es similar al de un adulto, el pronóstico visual es limitado y depende de la lesión originaria (15, 16).

### **C. Vitrectomía Pars Plana asociada a otras cirugías**

#### **Indicaciones**

##### **1. Vitrectomía + Faco+ Lente intraocular**

En pacientes con opacidades del cristalino y DR.

##### **2. Exoplante + Vitrectomía+ lensectomía (scleral buckling)**

En casos complicados con PVR C anterior severa o PVR D  $\geq 8$  meridianos(34). Nivel de Evidencia 2.

#### **Complicaciones**

Las complicaciones más frecuentes de la VPP son la catarata (31, 35), con mayor riesgo en ojos fáquicos; el glaucoma (36) y la recurrencia del DR. Las complicaciones pueden alcanzar al 25 a 40% de los casos(35, 37).

En ojos fáquicos, la incidencia de catarata post-operatoria supera el 50% de los casos a más de 1 año de plazo.

Otras complicaciones son derivadas del tamponamiento con gas: inflamación, catarata, nuevos desgarros, edema corneal, queratopatía en banda y aumento de la presión intraocular (31, 38). Nivel de Evidencia 1.

Son complicaciones producto del uso de aceite de silicona para el taponamiento intraocular: glaucoma, catarata, queratopatía. La eficacia de la cirugía puede reducirse por el re-desprendimiento durante el retiro de la silicona (38, 39).

La hipotonía crónica y posterior pthisis son la evolución final a la que pueden llegar pacientes con cirugías exitosas en cuanto a aplicar la retina, independiente de que se haya utilizado gas o aceite de silicona.

### Condiciones actuales de calidad de la técnica

La VPP puede requerir algunas técnicas complementarias que deberán estar disponibles:

- aceite de silicona o gases expansibles como el SF6 y C3F8( perfluoropropano) o aire para el taponamiento intraocular (40).
- Líquidos pesados, como el perfluoro octano, para estabilizar la retina, pero deben retirarse siempre antes de terminarla.
- Técnicas de láser de argón o diodo y la criopexia para la retinopexia

Por lo anterior, se considera a la vitrectomía como una técnica dependiente de de la tecnología disponible.

La vitrectomía puede ser realizada en forma ambulatoria o con un día de hospitalización (41, 42). Nivel de Evidencia 3. (26).

La VPP segura, en la actualidad, requiere del uso de un equipo vitrector con alta frecuencia de corte, de al menos 2500 corte/minuto, endoiluminación (idealmente xenón), el uso de un sistema de cánulas (23 gauges, en lo posible).

### Recomendaciones

Tópico	Recomendación	Grado de Recomendación
Manejo de urgencia	El desprendimiento de retina debe ser tratado como una urgencia oftalmológica	B
Técnicas Quirúrgicas	El explante escleral se indica en casos de DR no complicado.	B
	La Vitrectomía Pars Plana se indica en DR complicados, en niños, en re-desprendimientos de retina y en altos miopes, entre otras.	B
	La Vitrectomía Pars Plana asociada a otras cirugías se indica en casos de opacidades del cristalino y DR, altos miopes y casos muy complicados.	B
	La vitrectomía puede ser realizada en forma ambulatoria o con un día de hospitalización.	C
	La cirugía de explante escleral y vitrectomía se pueden practicar con anestesia local (mayoría de los casos) o general, según el criterio del médico tratante.	C

### 3.4 Seguimiento

#### ***Preguntas clínicas abordadas en la guía***

- ¿Cuál es la periodicidad más efectiva para el seguimiento post-operatorio?
- ¿Cuáles son las secuelas más frecuentes post cirugía?

#### **Síntesis de evidencia**

##### **Seguimiento post operatorio**

El resultado o éxito anatómico de la cirugía por DR se observa precozmente en la primera semana y durante todo el seguimiento. El fracaso en la reparación del desprendimiento de retina tiene como consecuencia la pérdida de visión.

Entre las complicaciones más importantes derivadas de la cirugía que ocurren durante los primeros días del postoperatorio están el re-desprendimiento de retina (43), hemorragia vítrea recurrente y complicaciones agudas derivadas de las técnicas quirúrgicas empleadas, como la hipotonía crónica, aumento de la presión intraocular, glaucoma, infección, estrabismo o catarata secundaria, entre otras.

El éxito anatómico se logra a los 2 meses de operados en casos sin aceite de silicona, dándose el alta. En casos con aceite de silicona se requiere una nueva operación para su extracción, entre 3 y 6 meses después de la primera cirugía.

El resultado visual o funcional se estabiliza alrededor de los 6 meses después de la cirugía. Es raro que ocurran re-desprendimientos después del año de la cirugía (43). Nivel de Evidencia 3.

El seguimiento post operatorio del desprendimiento de retina se realizará mediante un primer control oftalmológico a las 24 horas de operado en el nivel terciario o secundario, fundamentalmente para evaluar el resultado anatómico de la cirugía y las complicaciones derivadas de ésta. Luego, se recomienda un control a la semana de realizada la cirugía. Se harán otros 2 controles hasta el alta a los 2 meses.

La evaluación oftalmológica post quirúrgica se realizará en forma ambulatoria, para lo cual se debe contar con acceso a exámenes como: oftalmoscopia indirecta, agudeza visual, tonometría y biomicroscopia (American Academy Ophthalmology). En aquellos casos en que la oftalmoscopia no permita la evaluación de la retina se deberá realizar ultrasonografía scan B.

##### ▪ **Secuelas**

El mayor riesgo del desprendimiento de retina es la ceguera total en aquellos pacientes con DR reciente con progresión hacia la mácula, debido al compromiso de la agudeza visual. La resolución espontánea o reaplicación de la retina es excepcional.

También se pueden producir grados diversos de reducción de la agudeza visual y el campo visual y otras complicaciones derivadas del desprendimiento de retina, como son la producción de cataratas secundarias, glaucoma secundario, uveítis crónica, entre otras (2, 11).

### Recomendaciones

Tópico	Recomendación	Grado de Recomendación
Seguimiento post operatorio	<p>Primer control oftalmológico a las 24 horas de realizada la intervención quirúrgica, por especialista.</p> <p>Se recomienda seguimiento a la semana de la intervención, al mes y a los dos meses, hasta el alta.</p>	C

## **4. IMPLEMENTACIÓN DE LA GUÍA**

### **4.1 Situación de la atención del problema de salud en Chile y barreras para la implementación de las recomendaciones**

#### **Barreras del ámbito del conocimiento de la existencia de la Guía (44):**

- Conciencia de la existencia de la GPC
- Familiaridad con la GPC. Puede existir un número de profesionales aún no familiarizados con la estructura de las guías, y con la nomenclatura utilizada, lo que pudiese, a su vez, redundar en un poco uso de las mismas.

#### **Barreras del ámbito de las actitudes**

- Conformidad con las recomendaciones de la GPC: No todos los profesionales pudiesen concordar con las recomendaciones expresadas en la guía, o encontrar su aplicabilidad en todos los ámbitos.
- Percepción de autosuficiencia para llevar a cabo las recomendaciones de la GPC.
- Este punto se refiere básicamente a aquellas áreas de prevención primaria relacionadas con intervenciones educativas, y consejerías en las que posiblemente sea necesario capacitar a los profesionales para su desarrollo.

#### **Barreras externas para seguir las recomendaciones de la GPC**

Los profesionales pueden enfrentar barreras que limiten su habilidad para seguir las recomendaciones por factores relacionados con el paciente, con la propia guía, u otros factores del entorno. Demás está mencionar lo importante que puede llegar a ser la limitación de recursos financieros u otros para la implantación de una GPC, específicamente referidos a: equipamiento, materiales, insumos o instrumentos de trabajo apropiados, o simplemente de tiempo, todos factores que escapan al control del profesional.

### **4.2 Diseminación**

Otras versiones de la guía:

- Versión resumida (protocolo): No disponible
- Versión para pacientes: No disponible
- Versión de bolsillo: No disponible

### **4.3 Evaluación del cumplimiento de la guía**

Se recomienda evaluar la adherencia a las recomendaciones de la presente guía y los desenlaces de los pacientes mediante alguno(s) de los indicadores siguientes:

**Indicadores de proceso:**

**Porcentaje de Vitrectomías**

$$\frac{\text{N}^\circ \text{ de pacientes intervenidos con vitrectomía}}{\text{N}^\circ \text{ de pacientes con diagnóstico de DRR}} \times 100$$

**Porcentaje de Cirugías Convencionales (exoimplantes)**

$$\frac{\text{N}^\circ \text{ de pacientes intervenidos con exoimplantes}}{\text{N}^\circ \text{ de pacientes con diagnóstico de DRR}} \times 100$$

**Indicador de resultado:**

**Porcentaje de Éxito Quirúrgico**

$$\frac{\text{N}^\circ \text{ de pacientes con éxito anatómico post-cirugía}}{\text{N}^\circ \text{ de pacientes intervenidos quirúrgicamente por DRR}} \times 100$$

## **5. DESARROLLO DE LA GUIA**

Existe una versión previa de la guía de práctica clínica, elaborada el año 2006.

### **5.1 Grupo de trabajo**

Los siguientes profesionales aportaron a la elaboración de esta guía. El Ministerio de Salud reconoce que algunas de las recomendaciones o la forma en que han sido presentadas pueden ser objeto de discusión, y que éstas no representan necesariamente la posición de cada uno de los integrantes de la lista.

#### **Grupos de trabajo que colaboraron en la formulación de la guía 2006:**

Dra. Liliana Jadue	Revisión de Evidencias
Dr. Ricardo Agurto	Revisión Técnica, Sociedad Chilena de Oftalmología
Dr. Cristián Carpentier	Revisión Técnica, Sociedad Chilena de Oftalmología
Dr. Germán González	Revisión Técnica, Sociedad Chilena de Oftalmología
Dr. Jaime Mayora	Revisión Técnica, Sociedad Chilena de Oftalmología
Dr. Patricio Meza	Revisión Técnica, Sociedad Chilena de Oftalmología
Dra. Rebeca Vega	Revisión Técnica, Sociedad Chilena de Oftalmología
Dr. Rodrigo Vidal	Revisión Técnica, Sociedad Chilena de Oftalmología
Mat. Patricia Morgado	Coordinación, Ministerio de Salud
Dra. Dolores Tohá	Secretaría Técnica AUGE

#### **Grupos de actualización de la guía 2010:**

Iván Sepúlveda N.	Médico-Cirujano. Especialista en Oftalmología. Jefe Departamento de Retina, Hospital Sótero del Río, Servicio Metropolitano Sur-Oriente.
Jaime Mayora E.	Médico-Cirujano. Especialista en Oftalmología .Tesorero Sociedad Chilena de Oftalmología.
Pamela Vásquez R.	Cirujano-Dentista. Magíster en Salud Pública. Secretaría Técnica GES. División de Prevención y Control de Enfermedades. Subsecretaría de Salud Pública. Ministerio de Salud.

#### *Diseño y diagramación de la Guía*

<i>Lilian Madariaga</i>	<i>Secretaría Técnica AUGE División de Prevención y Control de Enfermedades Subsecretaría de Salud Pública Ministerio de Salud</i>
-------------------------	--



## 5.2 Declaración de conflictos de interés

Ninguno de los participantes ha declarado conflicto de interés respecto a los temas abordados en la guía.

Fuente de financiamiento: El desarrollo y publicación de la presente guía han sido financiados íntegramente con fondos estatales.

## 5.3 Revisión sistemática de la literatura

Para la primera versión, se realizó una revisión sistemática rápida de los protocolos y las guías de práctica clínica (GPC), disponibles para el manejo y tratamiento del DR. En las bases de búsqueda que se consultaron publicaciones y estudios desde el año 1995, no se encontraron GPC que aborden específicamente este problema de salud y su mención ocurre en referencia a otros problemas oftalmológicos. Se repite proceso para la actualización.

**Tabla 5:Revisión sistemática de Guía Clínica Desprendimiento de Retina Regmatógeno**

1. Elaboración de Preguntas específicas: Paciente/ Problema/ Población-Intervención-Comparación- Indicadores de Resultados (Outcomes).
2. Fuentes de datos primarias: MEDLINE(vía PUBMED), LILACS, Biblioteca Cochrane.
3. Fuentes de datos secundarias:
  - 3.1 National Coordination Centre for Health Technology Assessment (U.K.), <http://www.nchta.org>
  - 3.2 Canadian Task Force on Preventive Health Care (Canada), <http://www.ctfphc.org/>.
  - 3.3 Agency for Health Research & Quality (AHRQ), NIH USA: [www.guideline.gov](http://www.guideline.gov)
  - 3.4 Agency for Health Research & Quality (AHRQ), NIH USA: [www.ahcpr.gov](http://www.ahcpr.gov)
  - 3.5 National Health Service (NHS) Centre for Reviews and Dissemination (U.K.), <http://www.york.ac.uk/inst/crd/>;
  - 3.6 Scottish Intercollegiate Guidelines Network (SIGN) (U.K.), <http://www.sign.ac.uk/>
  - 3.7 The Cochrane Collaboration (international), <http://www.cochrane.org/>
  - 3.8 International Network of Health Technology assessment ([www.inahta.org](http://www.inahta.org))
  - 3.9 Centre for Evidence Based Medicine, Oxford University (U.K.), <http://cebm.jr2.ox.ac.uk/>.
4. Período: 1995 a la fecha
 

**Palabras claves:** adult- humans-retinal detachment- retinal detachment/diagnosis - retinal detachment/surgery - scleral buckling/methods- vitrectomy – ophthalmologic surgical procedures – myopia- Vitreoretinopathy, Proliferative - Retinal Diseases- Eye Diseases- cryosurgery methods- laser therapy- fluorocarbons/\*administration & dosage- Visual Acuity/physiology ; todos términos MeSH.

**5. Criterios de Inclusión:**

  - Respecto al tipo de estudio incluido: guías clínicas, revisiones sistemáticas con o sin meta-análisis, ensayos clínicos aleatorizados, estudios primarios de cohortes y casos y controles, estudios descriptivos.
  - Respecto al tipo de población: Respondiendo a los objetivos de la búsqueda, se incluyeron estudios cuya población objetivo fuera toda la población y, en algunos casos, se incluyeron como población objetivo a la población en mayor riesgo de padecer desprendimientos de retina.
  - Otros: Restringido a idiomas español e inglés.
6. **Instrumento de evaluación:** EVALUACIÓN DE GUÍAS DE PRÁCTICA CLÍNICA {The AGREE Collaborator 2001 4 /id}

### **Formulación de las recomendaciones**

La formulación de las recomendaciones se realizó mediante consenso simple.

#### **5.4 Validación de la guía**

No se realizó una aplicación piloto de la guía.

Previo a su publicación, la guía fue sometida además a revisión por:

- Dr. Gonzalo Valenzuela S. Médico- Oftalmólogo .Servicio de Oftalmología Hospital Barros Luco.Servicio de Salud Metropolitano Sur.

#### **5.5 Vigencia y actualización de la guía**

Plazo estimado de vigencia: 3 años desde la fecha de publicación.

Esta guía será sometida a revisión cada vez que surja evidencia científica relevante, y como mínimo, al término del plazo estimado de vigencia.

## ANEXO 1: Abreviaturas y Glosario de Términos

Aceite de Silicona	Silicona oleosa de diferentes densidades y que se utiliza en inyecciones intraoculares para ayudar a reponer la retina cuando hay un desprendimiento.
Afaco (Aphake)	Término que indica que falta el cristalino.
afáquia (Aphakia)	Globo ocular que no tiene cristalino.
Afáquico (Aphakic)	Globo ocular al cual se le ha extraído el cristalino con fines quirúrgicos (cataratas) o que lo ha perdido por un accidente.
Agudeza visual	Grado de visión que puede tener un ojo.
Agudeza visual mínima perceptible	Capacidad de un ojo para percibir un punto, una raya o un objeto con la mínima cantidad de luz.
Agujero estenopeico (Pinhole disc, stenopeic slip)	Disco opaco con un agujero mínimo central que puesto delante de un ojo elimina la visión periférica y sólo permite ver con la mácula. Si mejora la visión hay que sospechar un vicio de refracción, sobre todo astigmático, y si empeora es indicio de un daño macular.
Agujero macular (macular hole)	Degeneración del área macular que generalmente empieza con un quiste y termina con la destrucción de la membrana limitante interna, en forma de agujero redondo, con gran disminución de la agudeza visual y escotoma central.
Angiografía fluoresceínica (FRG)	Medio diagnóstico para visualizar los vasos retinianos, coroides, retina y epitelio pigmentario. La secuencia de la toma fotográfica es muy importante pues así se visualizan los tiempos arteriales, venosos y coroideos. Su empleo más frecuente es en la diabetes, hipertensión y maculopatías.
Biomicroscopía	Examen que se hace generalmente con la lámpara de hendidura y que por medio del diafragma hace cortes ópticos que permiten visualizar el espesor de los medios transparentes del polo anterior. Al mismo tiempo, magnifica las estructuras conjuntivales y palpebrales. Con la ayuda de lentes se puede explorar el vítreo y la retina.
Bucle o explanante escleral (Scleral buckle)	Invaginación de un sector de la esclera para acercarla a la coroides, usada en los desprendimientos de retina.
Cámara posterior	Espacio intraocular formado por detrás, por la cara anterior del cristalino, el cuerpo ciliar, la zónula y parte de la hialoides, por delante anterior, por la cara posterior del iris y por la pupila.
CC	Estudio de casos controles
Cerdaje escleral (Scleral buckle)	Procedimiento quirúrgico que se emplea en el desprendimiento de retina y que consiste en colocar una banda de silicona alrededor del globo ocular para indentar la esclera y adosar la retina a la coroides.
CO	Estudio de cohorte.
COR	Estudio de cohorte retrospectiva.

Degeneración macular	Degeneración progresiva de la mácula provocada por alteración vascular, senil o micro quistes.
Degeneración retinal en empalizada (Lattice retinal degeneration)	Adelgazamiento y pigmentación de la retina periférica, con tracción vítrea y que puede ser causa de desprendimiento de retina.
Desgarro retinal gigante	Desprendimiento de retina con un desgarro mayor de un cuadrante y generalmente situado a nivel de la ora serrata o del ecuador.
Desprendimiento de retina (DR)	Separación de la retina de la corioide, con desgarro (regmatógeno) o sin él (no regmatógeno).
Desprendimiento del vítreo posterior (DVP)	Separación del vítreo de la retina. Puede producirse en altas miopías, en la degeneración vítrea, en los diabéticos y cualquier otra patología vítrea. Algunas veces puede quedar alguna brida vítrea adherida a la retina, que al retraerse la tracciona, produciendo un desprendimiento.
Desprendimiento no regmatógeno	Desprendimiento donde hay agujero retiniano.
Diálisis retinal	Desprendimiento de la retina a nivel de la ora serrata ocasionado, frecuentemente, por fuertes traumatismos oculares contusos.
DR	Desprendimiento de retina.
ECC	Ensayo clínico controlado no randomizado.
ECR	Ensayo clínico controlado randomizado.
Ecografía B	Sistema de exploración para visualizar estructuras oculares y retroculares que no pueden ser vistas mediante la observación directa. Permite medir la densidad de los tejidos. Permite la exploración de las estructuras situadas principalmente en el polo posterior debido a la gran penetración que proporciona.
Edema macular difuso (EMD)	Edema que compromete la mácula en forma difusa, reduciendo la agudeza visual, con lato riesgo de ceguera.
Explantes	Material sintético hecho de esponjas de silicona y que se usa para indentar la esclera en los desprendimientos de retina.
Faco (Phaco)	Prefijo que indica que es perteneciente o relativo al cristalino.
Facoemulsificación	Procedimiento quirúrgico que se emplea para el tejido lenticular, donde se utiliza vibración ultrasónica de alta frecuencia para aspirarlo través de una pequeña incisión.
Facoéresis	Extracción accidental o quirúrgica del cristalino.
Foto coagulación	Procedimiento que generalmente se realiza con láser para producir irritación y posterior cicatriz de la retina y coroides para el tratamiento de algunas retinopatías y el desprendimiento de la retina.
Gas intra vítreo	Procedimiento quirúrgico por el cual se reemplaza el vítreo por aire o por gas. A veces se asocia a una vitrectomía y a una cura de desprendimiento de retina.

GPC	Guía de práctica clínica.
Hemorragia intrarretiniana	Trasvasación sanguínea que se deposita dentro de las capas de la retina y que oftalmoscópicamente se ve con una línea horizontal en su parte superior.
Lámpara de hendidura (Slit lamp)	Instrumento óptico compuesto de una luz, con una hendidura ajustable que permite laminar la luz y con un microscopio horizontal que sirve para el examen del ojo, principalmente del segmento anterior.
Macular pucker	Llamado también membrana epirretinal. Tejido de cicatrización que crece en la superficie de la porción central de la retina (mácula).
NC	Recomendación o evidencia no clasificable o no clasificada en los documentos que se disponen en esta guía.
Neumo retinopexia (Pneumo retinopexia)	Técnica quirúrgica usada en el desprendimiento de retina y que consiste en inyectar un gas en la cavidad vítrea, como el perfluoropropano, para mantener en su lugar la retina desprendida.
Pseudofaco	Persona que tiene un lente intraocular en sustitución de la extracción de su cristalino. Puede estar ubicado en cámara anterior o posterior.
Retinopexia	Procedimiento quirúrgico que se caracteriza por la aplicación transescleral de frío o de calor para sellar el agujero que hay en los desprendimientos de retina.
RnS	Revisión no sistemática.
RS	Revisión sistemática.
SER	Serie de casos.
Vitrectomía (VPP)	Extracción total o parcial del cuerpo vítreo.

## **ANEXO 2: Niveles de evidencia y grados de recomendación**

Bajo la premisa de buscar un sistema simple y de fácil interpretación tanto para los profesionales del Ministerio de Salud como para los clínicos, se ha resuelto usar el siguiente sistema de clasificación de evidencia y grados de recomendación para todas las guías clínicas de aquí en adelante. Este sistema es compatible con la mayoría de los **existentes en guías anglosajonas**.

**Tabla 1: Niveles de evidencia**

<b>Nivel</b>	<b>Descripción</b>
1	Ensayos aleatorizados
2	Estudios de cohorte, estudios de casos y controles, ensayos sin asignación aleatoria
3	Estudios descriptivos
4	Opinión de expertos

**Tabla 2: Grados de recomendación**

<b>Grado</b>	<b>Descripción<sup>(1)</sup></b>
A	Altamente recomendada, basada en estudios de buena calidad.
B	Recomendada, basada en estudios de calidad moderada.
C	Recomendación basada exclusivamente en opinión de expertos o estudios de baja calidad.
I	Insuficiente información para formular una recomendación.

Estudios de “buena calidad”: En intervenciones, ensayos clínicos aleatorizados; en factores de riesgo o pronóstico, estudios de cohorte con análisis multivariado; en pruebas diagnósticas, estudios con gold estándar, adecuada descripción de la prueba y ciego. En general, resultados consistentes entre estudios o entre la mayoría de ellos.

Estudios de “calidad moderada”: En intervenciones, estudios aleatorizados con limitaciones metodológicas u otras formas de estudio controlado sin asignación aleatoria (ej. Estudios cuasiexperimentales); en factores de riesgo o pronóstico, estudios de cohorte sin análisis multivariado, estudios de casos y controles; en pruebas diagnósticas, estudios con gold estándar pero con limitaciones metodológicas. En general, resultados consistentes entre estudios o la mayoría de ellos.

Estudios de "baja calidad": Estudios descriptivos (series de casos), otros estudios no controlados o con alto potencial de sesgo. En pruebas diagnósticas, estudios sin gold estándar. Resultados positivos en uno o pocos estudios en presencia de otros estudios con resultados negativos.

Información insuficiente: Los estudios disponibles no permiten establecer la efectividad o el balance de beneficio/daño de la intervención, no hay estudios en el tema, o tampoco existe consenso suficiente para considerar que la intervención se encuentra avalada por la práctica.

### **ANEXO 3. Clasificaciones de Vitreorretinopatía Proliferante(PVR)**

En 1983, el comité terminológico de la Sociedad Americana de Retina definió y clasificó la vitreorretinopatía proliferante (VRP). Esta entidad fue considerada como una complicación de los desprendimientos de retina regmatógenos caracterizada por el crecimiento, y posterior contracción de membranas en ambas superficies de la retina desprendida y en la superficie posterior del vítreo (45).

Unos años después, y con motivo del estudio multicéntrico norteamericano dirigido a evaluar la utilidad del aceite de silicona, se actualizó la clasificación incluyendo esta vez las formas denominadas sub-retinianas (46) .

<b>Tipo</b>	<b>Tipo de contracción</b>	<b>Localización</b>	<b>Signos clínicos</b>
1	Focal	Posterior	Plegada en estrella
2	Difusa	Posterior	Pliegues retinales irregulares y confluentes en la retina posterior
3	Subretinal	Posterior	Anillo en servilleta alrededor del disco
4	Circunferencial	Anterior	Pliegues irregulares en la retina anterior; series de pliegues radiales hacia posterior; retina periférica dentro de la base retinal tensada internamente.
5	Perpendicular	Anterior	Pliegue circunferencial suave en la inserción del hialoide posterior
6	Anterior	Anterior	Pliegue circunferencial de retina traccionado anteriormente en la inserción del hialoide posterior; procesos filiares tensados con posible hipotonía; retracción del iris
<b>Grado</b>	<b>Signos clínicos</b>		
A	Bruma vítrea y pigmento vítreo		
B	Arrugas retinales internas, borde enrollado a punto de romperse		
P	Contracción difusa y/o plegada como estrella en la retina posterior y/o membrana subretinal		
P1: Un cuadrante			
P2: Dos cuadrantes			
P3:Tres cuadrantes			
P4: Cuatro cuadrantes			
A	Tracción circunferencial y/o perpendicular y/o anterior en la retina anterior.		
A1: Un cuadrante			
A2: Dos cuadrantes			
A3: Tres cuadrantes			
A4: Cuatro cuadrantes			

Fuente: Kertes PJ, Johnson T.M. Evidence-based eye care.2007



Años más tarde, Machemer y cols. (47), realizaron una modificación de las clasificaciones anteriores. Pero a pesar de estas actualizaciones, éstas no recogen todas las variedades de VRP existentes, y no proporcionan mucha ayuda a la hora de establecer un pronóstico o de plantear una solución quirúrgica de cada caso.

GRADO A	Representa el reconocimiento inicial de la manifestación de la proliferación intraocular. Es frecuentemente observada en pacientes con los llamados desprendimientos de retina no complicados. Se caracteriza por la presencia de acúmulo de pigmentos en el vítreo y en la superficie, particularmente de la retina anterior. Los pacientes también presentan un "haze" (bruma) vítreo con movilidad disminuida.
GRADO B	Este tipo de PVR es definido por la presencia de arrugamiento de la superficie retiniana interna y roturas retinianas con márgenes irregulares. La retina aparece con una leve rigidez y los vasos retinianos se presentan tortuosos, debido a la presencia de membranas epiretinianas que no son todavía maduras o graves y no pueden ser observadas por la oftalmoscopia binocular indirecta o biomicroscopia del fondo del ojo. En este estadio también podemos observar disminución en la movilidad vítrea.
GRADO C	Es la forma más grave de la PVR, es definida por pliegues retinianos rígidos. El grado C es subdividido en forma anterior y posterior y tiene como marca anatómica el margen posterior de la base del vítreo. La extensión de la proliferación es expresada en números de horas de la retina comprometida en el proceso, de 1 a 12 horas. Frecuentemente, las proliferaciones no son continuas.
GRADO C TIPO 1	Contracción focal posterior, representada por "star folds" aislados o múltiples. Ocurre sólo posteriormente al margen posterior de la base del vítreo. Afecta un cuadrante retinal.
GRADO C TIPO 2	Contracción posterior difusa. Resulta de la confluencia de múltiples epicentros de contracción y es marcada por pliegues o arrugas retinianas irregulares, afectando dos cuadrantes retinales. Esta forma también ocurre posteriormente al margen posterior de la base del vítreo.
GRADO C TIPO 3	Contracción subretiniana o retrorretiniana. Puede aparecer como una arruga anular de la retina en el área próxima al nervio óptico o como una faja lineal que puede ser simple o ramificada. Estas alteraciones pueden ser encontradas posteriormente o anteriormente e involucran pliegues fijos en tres cuadrantes retinales.
GRADO D	Pliegues fijos en más de 9 meridianos horarios.
GRADO D TIPO 1	Embudo abierto.
GRADO D TIPO 2	Embudo estrecho.
GRADO D TIPO 3	Embudo cerrado.

Fuente: elaboración a partir de Pulido JS. Rétine, choroide, vitré.2005

## **BIBLIOGRAFÍA**

1. Mitry D, Charteris DG, Fleck BW, Campbell H, Singh J. The epidemiology of rhegmatogenous retinal detachment: geographical variation and clinical associations. *Br J Ophthalmol*. 2010 Jun;94(6):678-84.
2. Jones W, Cavallerano A, Morgan K, Semes L, Sherman J, Vandervort R, et al. Optometric Clinical Practice Guideline. Care Of The Patient With Retinal Detachment And Related Peripheral Vitreo retinal Disease In: Association AO, editor.; 1995.Reviewed 2004.
3. American Academy of Ophthalmology Retina Panel. Preferred Practice Pattern® Guidelines. Posterior Vitreous Detachment, Retinal Breaks, and Lattice Degeneration. San Francisco, CA: American Academy of Ophthalmology; 2008. Available at: <http://www.aao.org/ppp>.
4. Pizarro L, Letelier H, Tabilo S. Causas oftalmológicas de pensiones de invalidez en el área Metropolitana Norte, años 1990-1994. . *Arch Chil Oftalmol* XX.52 (2):53-7.
5. MINSAL. Boletín Estadístico AUGE.Un procesos en curso. 2ª ed.Santiago, 2009.
6. Blanco E. Desprendimiento de Retina  
Cirugía: IV oftalmología Universidad Nacional Mayor de San Marcos (Lima) Facultad de Medicina Escuela Académico Profesional de Medicina Humana Departamento Académico de Cirugía. Lima: UNMSM.; 2000.
7. Gariano RF, Kim CH. Evaluation and management of suspected retinal detachment. *Am Fam Physician*. 2004 Apr 1;69(7):1691-8.
8. van Overdam K, Bettink-Remeijer M, Mulder P, van Meurs J. Symptoms Predictive for the Later Development of Retinal breaks. *Arch Ophthalmol* 2001;119:1483-6.
9. Norregaard J, Thoning H, Andersen T, Petersen P, Javitt J, Anderson G. Risk of retinal detachment following cataract extraction: results from the International Cataract Surgery Outcome Study. *Br J Ophthalmol* 1996;80:689-93.
10. Tielsch J, Legro M, Cassard S, Schein O, Javitt J, Singer A, et al. Risk Factor For Retinal Detachment After Cataract Surgery. A population -based Case - Control Study. *Ophthalmol* 1996;103:1537-45.
11. Wu L. Retinal Detachment Rhegmatogenous. . *E medicine* 2001.
12. Ruiz-Moreno JM, Alio JL. Incidence of retinal disease following refractive surgery in 9,239 eyes. *J Refract Surg*. 2003;19:534-47.
13. Ruiz-Moreno JM, Montero JA, de la Vega C. Retinal detachment in myopic eyes after phakic intraocular lens implantation. . *J Refract Surg* 2006;22:247-52.
14. Asaria R, Gregor Z. Simple retinal detachment: identifying the atrisk case. VRP causa de fracaso de éxito anatómico y sus factores de riesgo. *Eye* 2002;16:404-10.
15. ICO International Clinical Guidelines: Posterior Vitreous Detachment, Retinal breaks And Lattice Degeneration (Initial And Follow-Up Evaluation For Symptomatic Patients). International Council of Ophthalmology. . 2008.
16. Prieto del Cura M. Aspectos generales de la ecografía ocular Boletín de la Sociedad Oftalmológica de Madrid. 2008;48.
17. Bedi DG, Gombos DS, Ng CS, Singh S. Sonography of the Eye. *AJR* 2006;187.
18. Ross W. Visual Recovery After Macula-Off Retinal Detachment  
*Eye* 2002;16:440-6.
19. Hattenbach LO, Höhn F, Fulle G, Mirshahi A. Preoperative assessment of topographic features in macular pucker using high-definition optical coherence tomography. *Klin Monbl Augenheilkd* 2009;226(8):649-53. Epub 2009 Jun 10.
20. Kreissig I. Surgical techniques for repair of primary retinal detachment: Part II. Comparison of present techniques in relation to morbidity. *Folia Med (Plovdiv)*. 2010 Jan-Mar;52(1):5-11.
21. Kreissig I. Surgical techniques for repair of primary retinal detachment: part I. Review of their development during the last 80 years. *Folia Med (Plovdiv)*. 2009 Oct-Dec;51(4):5-11.
22. Hassan T, Sarrafzadeh R, Ruby A, Garretson B, Kuczynski B, Williams G. The effect of duration of macular detachment on results after the Scieral Buckle repair of Primary Macula-off Retinal Detachments. . *Ophthalmology* 2002;109( 1):146-52.

23. Hoerauf H, Heimann H, Hansen L, Laqua H. [Scleral buckling surgery and pneumatic retinopexy. Techniques, indications and results]. *Ophthalmologe*. 2008 Jan;105(1):7-18.
24. Heimann H, Bartz-Schmidt KU, Bornfeld N, Weiss C, Hilgers RD, Foerster MH. Scleral buckling versus primary vitrectomy in rhegmatogenous retinal detachment: a prospective randomized multicenter clinical study. *Ophthalmology*. 2007 Dec;114(12):2142-54.
25. Veckeneer M, Van Overdam K, Bouwens D, Feron E, Mertens D, Peperkamp E, et al. Randomized Clinical Trial Of Cryotherapy Versus Laser Photocoagulation For Retinopexy In Conventional Retinal Detachment Surgery. . *Br J Ophthalmol* 2001;132:343-7.
26. Steel D, West J, Campbell W. A Randomized Controlled Study Of The Use Of Trans scleral Diode Laser And Cryotherapy In The Management Of Rhegmatogenous Retinal Detachment. . *Retina* 2000;20(4):346-57.
27. Purohit S, Matthews G, Zakov Z. Pneumatic Buckle For The Repair Of Primary Rhegmatogenous Retinal Detachment. . *Ophthalmic Surg Lasers* 1999; 30:509-12.
28. Sharma M, Chan P, Kim R, Benson W. Rhegmatogenous Retinal Detachment In The Fellow Phakic Eyes Of Patients With Pseudophakic Rhegmatogenous Retinal Detachment. . *Retina* 2003;23(1):37-40.
29. Charles S, Fanning GL. Anesthesia considerations for vitreoretinal surgery. *Ophthalmol Clin North Am*. 2006 Jun;19(2):239-43.
30. Vann MA, Ogunnaike BO, Joshi GP. Sedation and anesthesia care for ophthalmologic surgery during local/regional anesthesia. *Anesthesiology*. 2007 Sep;107(3):502-8.
31. Brazitikos PD, Androudi S, D'Amico DJ, Papadopoulos N, Dimitrakos SA, Derekliis DL, et al. Perfluorocarbon liquid utilization in primary vitrectomy repair of retinal detachment with multiple breaks. *Retina*. 2003 Oct;23(5):615-21.
32. Pastor J, Fernández I, Rodríguez de la Rúa E, Coco R, Sanabria-Ruiz Colmenares M, Sánchez-Chicharro D, et al. Surgical outcomes for primary rhegmatogenous retinal detachments in phakic and pseudophakic patients: the Retina 1 Project-report 2. *Br J Ophthalmol*. 2008;92(3):378-82.
33. Koriyama M, Nishimura T, Matsubara T, Taomoto M, Takahashi K, Matsumura M. Prospective study comparing the effectiveness of scleral buckling to vitreous surgery for rhegmatogenous retinal detachment. *Jpn J Ophthalmol*. 2007 Sep-Oct;51(5):360-7.
34. Heimann H, Bartz-Schmidt KU, Bornfeld N, Weiss C, Hilgers RD, Foerster MH. [Primary pars plana vitrectomy. Techniques, indications, and results]. *Ophthalmologe*. 2008 Jan;105(1):19-26.
35. O'Driscoll AM, Goble RR, Kirkby GR. Vitrectomy for retinal detachments with both peripheral retinal breaks and macular holes. An assessment of outcome and the status of the macular hole. *Retina*. 2001;21(3):221-5.
36. La Heij EC, Hendrikse F, Kessels AG. Results and complications of temporary silicone oil tamponade in patients with complicated retinal detachments. *Retina*. 2001;21(2):107-14.
37. Falkner CI, Binder S, Kruger A. Outcome after silicone oil removal. *Br J Ophthalmol*. 2001 Nov;85(11):1324-7.
38. The National Eye Institute. The Silicone Study. 2005.
39. Wolf S, Schon V, Meier P, Wiedemann P. Silicone oil-RMN3 mixture ("heavy silicone oil") as internal tamponade for complicated retinal detachment. *Retina*. 2003 Jun;23(3):335-42.
40. Li X, Wang W, Tang S, Zhao J. Gas injection versus vitrectomy with gas for treating retinal detachment owing to macular hole in high myopes. *Ophthalmology*. 2009 Jun;116(6):1182-87 e1.
41. Desai A, Rubinstein A, Reginald A, Parulekar M, Tanner V. Feasibility of day-case vitreoretinal surgery. *Eye (Lond)*. 2008 Feb;22(2):169-72.
42. Dolezalova J, Karel I, Zahlava J, Lestak J. [Possibilities and limitations of the surgery of the eye's posterior segment under the outpatient conditions]. *Cesk Slov Oftalmol*. 2006 Jan;62(1):11-5.
43. Bopp S, Bohm K. [Late recurrences more than 1 year after primary successful surgery for rhegmatogenous retinal detachment]. *Klin Monbl Augenheilkd*. 2008 Mar;225(3):227-35.
44. MINSAL.Pauta para la Elaboración, Aplicación y Evaluación de Guías de Práctica Clínica. Unidad de Evaluación de Tecnologías de Salud. Departamento de Calidad de Prestadores .División de Planificación y Presupuesto.2002.
45. The Retina Society Terminology Committee. The classification of retinal detachment with proliferative vitreoretinopathy. . *Ophthalmology*. 1983; 90:121-5. .

46. Lean JS, Stern WH, Irvine AR, Azen SP. Classification of proliferative vitreoretinopathy used in the silicone study. The Silicone Study Group. . Ophthalmology. 1989;96 765-71.
47. Machemer R, Aaberg TM, Freeman HM, Irvine AR, Lean JS, Michels RM. An update classification of retinal detachment with proliferative vitreoretinopathy. . Am J Ophthalmol 1991;112:159-65.



